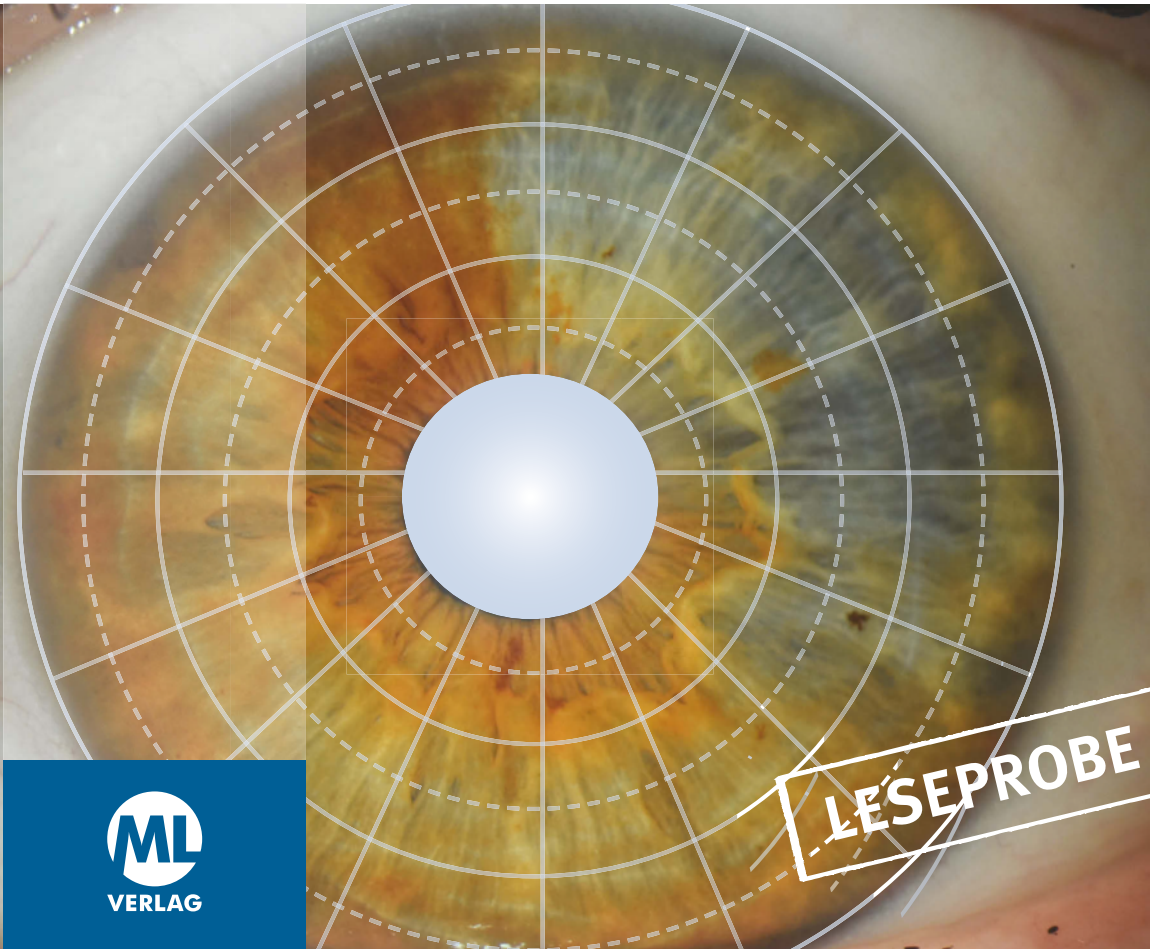


- Konstitution
- Regionäre und sektorale Betrachtung
- Humoralpathologische Zusammenschau
- Therapiekonzepte

Bernhard Kranzberger · Stefan Mair · Michael Schünemann

Angewandte Irisdiagnose und funktionale Therapie an 15 Fallbeispielen



ML
VERLAG

LESEPROBE

Angewandte Irisdiagnose und funktionale Therapie an 15 Fallbeispielen

Bernhard Kranzberger · Stefan Mair · Michael Schünemann



Wichtiger Hinweis: Die in diesem Buch gemachten Aussagen zu Methoden, Risiken usw. wurden von den Autoren sorgfältig erarbeitet und geprüft. Dennoch erfolgen alle Angaben ohne Gewähr. Weder die Autoren noch der Verlag können für eventuelle Nachteile und Schäden eine Haftung übernehmen, die aus den im Buch gemachten Hinweisen resultieren. Die in diesem Buch enthaltenen Ratschläge können und sollen keine fachliche Beratung durch Arzt oder Heilpraktiker ersetzen.

Gender-Hinweis: Aus Gründen der besseren Lesbarkeit wird auf eine geschlechtsspezifische Differenzierung verzichtet. Entsprechende Begriffe gelten im Sinne der Gleichbehandlung grundsätzlich für alle Geschlechter. Die verkürzte Sprachform beinhaltet keine Wertung.

1. Auflage 2024

© 2024 ML Verlag in der mgo fachverlage GmbH & Co. KG, Kulmbach

Druck: Generál Nyomda Kft., H-6727 Szeged

Das Werk einschließlich all seiner Teile ist urheberrechtlich geschützt.
Vervielfältigung, Übersetzung, Mikroverfilmung, Einspeicherung und Verarbeitung in elektronischen Systemen sind unzulässig und strafbar.

www.ml-buchverlag.de

ISBN (Buch): 978-3-96474-717-4

ISBN (E-Book/PDF): 978-3-96474-718-1

Inhaltsverzeichnis

Vorwort	5
Einleitung	6
Ablauf der augendiagnostischen Betrachtungsweise	7
15 Fallbeispiele mit Bildern	
Fallbeispiel Nr. 1	13
Fallbeispiel Nr. 2	21
Fallbeispiel Nr. 3	29
Fallbeispiel Nr. 4	37
Fallbeispiel Nr. 5	45
Fallbeispiel Nr. 6	53
Fallbeispiel Nr. 7	61
Fallbeispiel Nr. 8	67
Fallbeispiel Nr. 9	75
Fallbeispiel Nr. 10	83
Fallbeispiel Nr. 11	91
Fallbeispiel Nr. 12	99
Fallbeispiel Nr. 13	107
Fallbeispiel Nr. 14	115
Fallbeispiel Nr. 15	123
Literaturverzeichnis	129

Vorwort

Die Idee zu diesem Buch kommt aus einer langjährigen Beschäftigung mit der Augendiagnose. Wir, die Autoren, befassen uns seit über 20 Jahren innerhalb unseres privaten Arbeitskreises für Augendiagnose mit dieser Thematik.

Unsere Ausbildung an der Josef-Angerer-Schule, die Teilnahme an den Seminaren für traditionelle Naturheilkunde unter Leitung von Joachim Broy und Werner Hemm, sowie eine langjährige Berufserfahrung haben uns zu dem Entschluss gebracht, praktische Fallbeispiele auszuarbeiten und einem interessierten Leserkreis zugänglich zu machen.

Das Buch soll veranschaulichen, dass Augendiagnose einen durchaus differenzierten Blick auf das Geschehen im Organismus erlaubt und so auch zu einer abgestuften Therapie – jenseits der oft üblichen (einfachen) Zuordnungstherapien – führt.

Einleitung

Das vorliegende Buch stellt Fälle aus der alltäglichen Praxis vor. Jedes Augenpaar behandelt einen individuellen Fall.

Jede Fallanalyse gliedert sich folgendermaßen:

- Personenbeschreibung
- Wertung gemäß der augendiagnostischen Stufenregel
- Konstitution
- regionäre Betrachtung
- Energietransformation
- sektorale Betrachtung
- harmonische Linien
- Fazit
- humoralpathologische Zusammenschau
- Therapiekonzept

Fallbeispiel Nr. 1

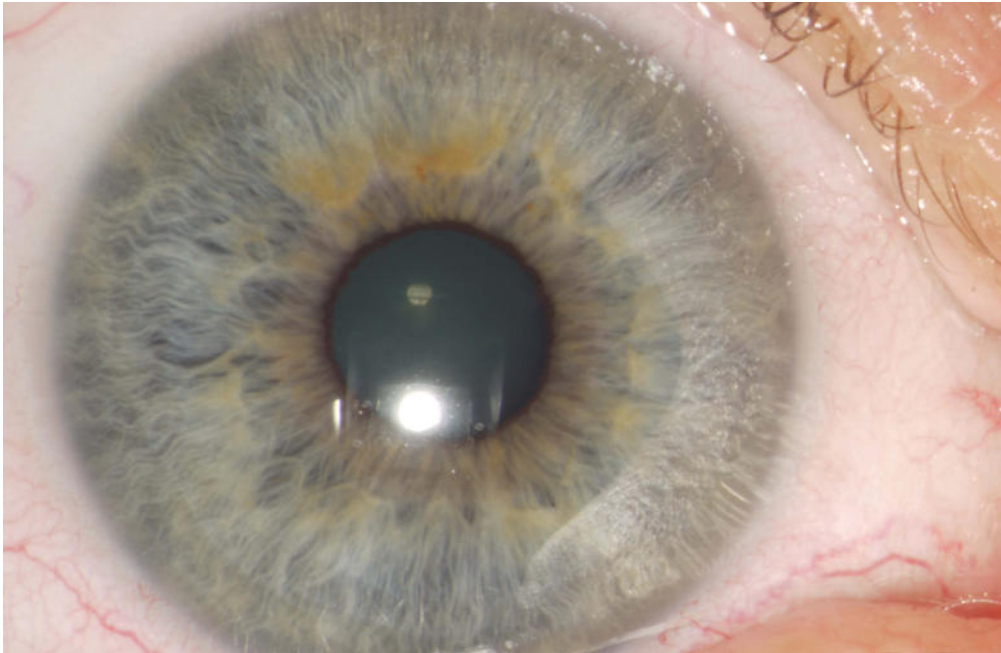
Personenbeschreibung

Geschlecht	weiblich
Geburtsjahr	1961
Erstbehandlung	2013
Beschwerdebild	Zustand nach Mamma-Carcinom rechts, akute Hyperthyreose
Vorerkrankungen	bekannte Hyperthyreose
Operationen	Teilresektion der Schilddrüse, Teilresektion der Mamma rechts
Familienanamnese	keine bekannten Vorerkrankungen, drei Kinder

Wertung 3

Konstitution lymphatisch-hyperplastische Konstitution

Rechtes Auge



Regionäre Betrachtung

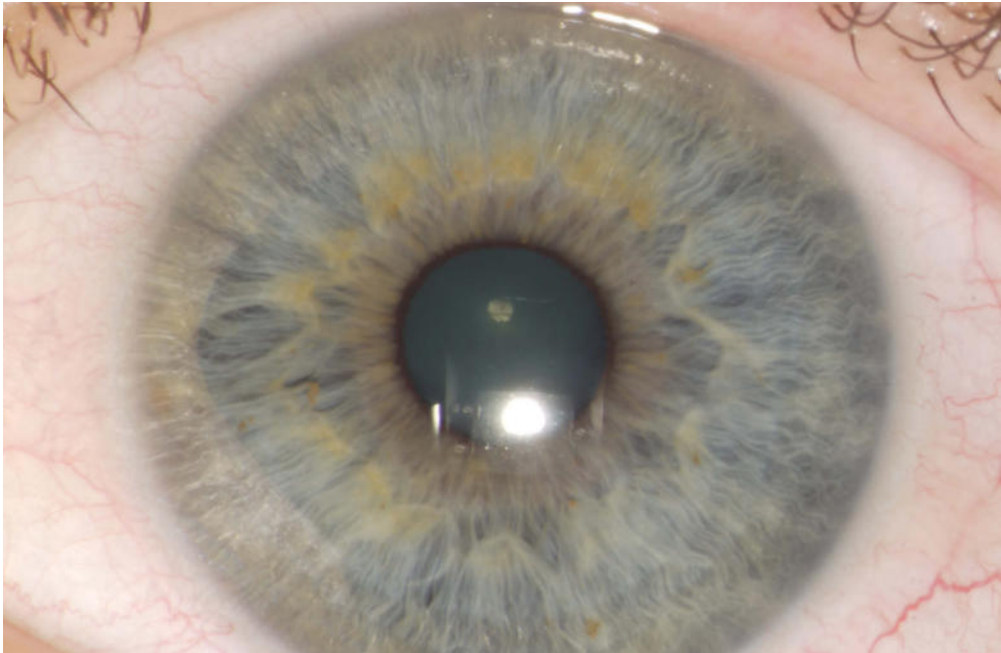
Pupille	Geradehaltestrecken (1' – 4', 15' – 20', 40' – 44', 55' – 0')
Krausenzone	Sphinkterregion sichtbar, teilweise pigmentiert, abgedunkelt und aufgehellte, 2. Region aufgelockert
Krause	Krause nicht durchgängig, teilweise pigmentiert, 5' – 10' eingedrückte Krause, 12' – 25' Geradehaltestrecke, diverse Belastungsausläufer
humorale Region	humorale Region sichtbar, mit Schärpen besetzt
4. Region	teilweise aufgehellte, teilweise abgedunkelt, Lockerungen
5. Region	beginnende Schärfendarstellung
6. Region	kaum gezeichnet

Sektorale Betrachtung	
54° – 2°	deutliche Verfärbung der 1.–3. Region
59° – 1°	Lockerung
2° – 4°	Krausenunterbrechung mit Aufhellung und Lockerung innerhalb der Krausenzone
7° – 13°	Bündel mit dazwischenliegender Rarefikation
10° – 20°	Geradehaltstrecke der Krause mit Krausenunterbrechung bei 15° mit radiärer Zeichnung von der Krausenzone in die mittlere Ziliarzone
22°	krausenständige Rhomboidlakune
25°	Belastungsausläufer mit innenliegender Lockerung und Aufhellung
28° – 32°	Auflockerung mit eingedrückter Krause bei 30° eingerahmt von Belastungsausläufern
32° – 35°	Bündel
38°	krausenständige Pseudolakune
32° – 42°	Tangentialgefäß
30° – 45°	innen aufgehellte Zirkulärfurchen,
35° – 42°	Verschmierung und Aufhellung
42°	Steinstraße
45° – 46°	eingedrückte Krause mit Lockerung, hier auch Halbseitenlakune durch eine helle Radiäre aktiviert
47° – 49°	Belastungsausläufer mit innenliegender Lockerung, partiell aufgehellter Krause, mit verquollenen Radiären, hellen Verschmierungen in der mittleren Ziliarzone und Krypte in der 4. Region
49° – 53°	Krausenunterbrechung mit Rarefikation in keilförmiger Anordnung mit Basis außen

Harmonische Linien

- Hals-Genick-Linie
- Nase-Zwerchfell-Linie
- Ohr-Blase-Linie
- Stirn-Ovar-Linie

Linkes Auge



Regionäre Betrachtung

Pupille	Geradehalttestrecken (2° – 5°, 5° – 17°)
Krausenzone	Sphinkterregion sichtbar, teilweise pigmentiert, abgedunkelt und aufgehellte. 2. Region aufgelockert, nach unten ausgesackte Krausenzone (→ portale Stauung)
Krause	Krause nicht durchgängig, teilweise pigmentiert, diverse Belastungsausläufer
humorale Region	humorale Region sichtbar, mit Schärpen besetzt
4. Region	teilweise aufgehellte, teilweise abgedunkelt, Lockerungen
5. Region	beginnende Schärfendarstellung
6. Region	altersentsprechend abgedunkelt

Sektorale Betrachtung	
1`	Rarefikation mit angelagerter Dunkellinie und inkompletter Krypte in der Krauszone
2` – 10`	Verfärbung in der 3. Region
10`	Belastungsausläufer mit innenliegender Auflockerung, im Anschluss Rarefikation der 4. Region mit anliegender aufgehellter Radiäre
11` – 15`	hypertrophe Krause mit anschließendem Belastungsausläufer
13`	Büschel
14`	beginnende Lakune
14`	Rarefikation in der 2. Region
20`	Rarefikation krausenständig mit Belastungsausläufer
29`	Belastungsausläufer
29` – 31`	Schwellungsbogen mit heller Radiäre
32`	Torweg
35` – 43`	Geradehaltstrecke der Krause mit Aufhellung in der Ziliarzone
43`	helle Radiäre die Krause durchbrechend mit anliegenden inkompletten Krypten und Aktivierungszeichen innerhalb der Krauszone
45`	Lakune aus der radiären Achse gekippt
50`	Keilzeichen mit Basis außen

Harmonische Linien

- Hals-Genick-Linie
- Achsel-Kreuz-Linie
- Nase-Zwerchfell-Linie
- Kleinhirn-Mastdarm-Linie (Hinterhauptslinie)

Energietransformation

Rechtes Auge

Assimilation vermindert
Dissimilation erhöht
Elimination (noch) normal

Linkes Auge

Assimilation vermindert
Dissimilation erhöht
Elimination (noch) normal

Fazit

Die lymphatisch-hyperplastische Konstitution besagt, dass zu viel Lymphe zu wenig bewegt wird. Durch die hier erhöhte plastische Kraft der Lymphe ergibt sich die Möglichkeit zum tumorösen Geschehen.

Durch die Hyperplasie des Lymphsystems ergeben sich neben der dissimilatorischen Minderung zum einen ein gestörter Mineralhaushalt (Schilddrüse und Nebenschilddrüse), zum anderen ein funktional überwiegendes Lymphsystem mit daraus resultierender endokriner Insuffizienz.

Die tumoröse Situation zeigt sich im rechten Auge als Krausenunterbrechung (49° – 53°) mit Rarefikation in keilförmiger Anordnung mit Basis außen. Die Zeichnung geht durch bis zur Pupille und zeigt so, dass das Ordnungsprinzip beginnend bei der zentralen Idee (Pupille) über die Umsetzung im Vegetativum (Krause) bis hinein ins Gewebe (mittlere Ziliarzone) gestört ist.

Im linken Auge zeigt sich die Situation als hypertrophe Krause (11° – 15°) mit anschließendem Belastungsausläufer, Büschelbildung und beginnender Lakune.

Naturheilkundlich heißt es: keine Schilddrüsenstörung ohne funktionelle Leber-Galle-Störung.

Das Hinweiszeichen für die Disposition zur Schilddrüsenstörung ist im linken Auge die aus der radiären Achse gekippte Lakune (45°) mit relativ hellen innenliegenden Fasern. Die unter anderem auch dadurch gezeichnete Atmungslinie gibt Hinweis auf Störung des oxidativen Stoffwechsels (Grundumsatz). Die im rechten Auge sich abzeichnende Situation auf 45° zeigt die Dynamik des Geschehens, d.h. die tatsächliche fortschreitende Funktionsstörung der Schilddrüse (thyreo-cardialer Hinweis).

Im rechten Auge zeigt sich die Leber-Galle-Situation (35° – 42°) als Verschmierung und Aufhellung, im linken Auge (35° – 43°) als Geradehaltestrecke der Krause mit Aufhellung in der Ziliarzone.

Das bedeutet eine Überreizung des Leber-Galle-Systems mit kompensatorischer Neigung zur Fettleber.

Humoralpathologische Zusammenschau

Aufgrund der überhitzten Lebersituation kommt es zur Bildung von galligen Schärfen.

Dadurch kommt es im umsetzenden System der Schilddrüse zur Überreizung.

Insgesamt ergibt sich das Bild einer galligen Dyskrasie mit reizbarer Schwäche, Gewebsreizung und -trocknung als Folgen.

Durch die Schärfenbildung erklären sich auch die Störungen im endokrinen Bereich (hypothalamische Reizung mit anschließender endokriner Irritation).

Die Verschmierungszeichen im Leberbereich dürften eher kompensatorisch sein.

Therapiekonzept

Allgemeines

Zur Lymphflussaktivierung und leichter Befeuchtung:

- Bewegung in frischer Luft
- Schwimmen

Spezielle Therapie

Taraxacum S Synergon 164

Dosierung: 3-mal täglich 15 Tropfen in Wasser vor dem Essen
Leberfunktionsmittel

Chelidonium N Synergon 55

Dosierung: 3-mal täglich 1 Tablette vor dem Essen im Mund zergehen lassen
Stärkt den Konsens zwischen Galle und Schilddrüse über die Hypophyse

Calcium phosphoricum Synergon 21

Dosierung: 3-mal täglich 1 Tablette vor dem Essen im Mund zergehen lassen
Hauptmittel bei Lymphatismus

Teucrium scorodonia Ø Synergon 15

Dosierung: 3-mal täglich 10 Tropfen in Wasser vor dem Essen
Antidyscraticum

Solunat Nr. 1, Soluna

Dosierung: 3-mal täglich 14 Tropfen in Wasser vor dem Essen
Gegen Verhärtung und Verdichtung im Zellgewebe

X-Ray LM 18 Globuli

Dosierung: morgens 5 Globuli nüchtern im Mund zergehen lassen
Strahlen-Begleit- und Nachsorgetherapie



auch als
E-Book

Hiermit bestelle ich

___ Expl. **Angewandte Irisdiagnose**

29,95 Euro*

(1. Auflage 2024, Softcover, 132 Seiten, ISBN 978-3-96474-717-4)

___ Expl. **PDF – Angewandte Irisdiagnose**

26,95 Euro*

(1. Auflage 2024, 132 Seiten, ISBN 978-3-96474-718-1)

* Alle Preise inkl. MwSt., Lieferung versandkostenfrei, ausgenommen Poster

Kundennummer

Name / Vorname

Straße / Hausnummer

PLZ / Ort

Telefon / Fax

E-Mail

Datum / Unterschrift

mg^o fach
verlage

mgo fachverlage GmbH & Co. KG
E.-C.-Baumann-Straße 5
95326 Kulmbach

Tel. 09221 949-311
Fax 09221 949-377
kundenservice@mgo-fachverlage.de
www.ml-buchverlag.de



**Stefan Mair, Bernhard
Kranzberger und
Michael Schünemann**

teilen neben ihrem Interesse an traditioneller Heilkunde seit vielen Jahren eine Passion zur Iris- bzw. Augendiagnose. Alle drei Autoren absolvierten die Heilpraktikerausbildung an der Josef-Angerer-Schule in München und tauschen sich seitdem regelmäßig zur angewandten, praktischen Naturheilkunde aus.

Irisdiagnostik verstehen

Durch einen geschulten Blick ins Auge können in der Iridologie sowohl Rückschlüsse auf die Konstitution des Patienten wie auch auf die Funktion einzelner Organe gezogen werden.

Aus Fallbeispielen lernen

Diese Sammlung echter Fallanalysen aus der naturheilkundlichen Praxis ermöglicht einen tieferen Zugang zum Verständnis der Augendiagnostik. Das Autorenteam strukturiert jeden Fall anhand allgemeiner Angaben zum Patienten, Wertung gemäß der augendiagnostischen Stufenregel, Betrachtung von Konstitution, regionärer Betrachtung, Energietransformation, sektoraler Betrachtung (organspezifische Topographie) sowie harmonischen Linien. Ein Fazit und eine humoralpathologische Zusammenschau geben einen Überblick, auf Basis dessen ein Therapiekonzept vorgeschlagen wird.

Augen als Spiegel des Organismus

Das Buch soll veranschaulichen, dass Augendiagnose einen durchaus differenzierten Blick auf das Geschehen im Organismus erlaubt und so auch zu einer abgestuften Therapie jenseits der oft üblichen (einfachen) Zuordnungstherapien führt. Anwender mit wenigen Erfahrungen in der Augendiagnose profitieren von der beispielhaften Vorgehensweise, erfahrene Therapeuten können ihr Wissen erweitern.